Antifosfolipidový syndrom nebo neuroboreliióza?

I. Stiborová a kol.

Centrum imunologie a mikrobiologie

Zdravotní ústav se sídlem v Ústí nad Labem

DKNEX

Pac. R.M. nar. 12.5. 1981

29. 11. 2010 přijata na rizikové těhotenství MN

Grav. 29 + 6, 2. těhotenství, přichází pro zhoršení hepatopatie, svědění celého těla, epigastrická bolest 0.

Osobní anamnéza: BDN, interně se neléčí,

Operace: v dětství TE, TRF: 0, Varixy: 0 DM: NE

Gynekologická anamnéza: menarché 11let, prav. 28/5, P 1, G 2

Rodinná anamnéza: otec DM

Epidemiologická anamnéza:neg.

Alergie: PNC

Průběh hospitalizace a stav při propuštění 13.12.2010:

Markery hepatitid negativní, pokles JT, pacientka bez svědění, bez obtíží, ambulantní sledování

Diagnostický závěr: Hepatopatie v graviditě, sludge žlučníku na UZ

Pac. R.M. nar. 12.5. 1981

- 22.12.2010 (gravidita 34+4) pacientka přichází na oční oddělení MN UL se zhoršeným vizem levého oka (VOL 6/36) a pocitem mlhy od rána, gest. hepato-patie na terapii, nově otoky DK, asi dva týdny trpí na tvorbu modřin na DK
- Závěr: maculopatia oc. l. sin. - okluzivní stav v.s.,
- po domluvě s Dr. Klapuchovou (oční odd.) hospitalizace na rizikovém těhotenství MN
- <u>23.12.</u> po vyšetření plodu gynekologem <u>doporučen porod císařským řezem z oftalmologické indikace</u>

Pac. R.M. nar. 12.5. 1981

- nasazení Clexanu s.c.
- hematologické vyšetření se zaměřením na trombofilní stavy
- imunologické vyšetření (sérum + CSF) – susp. APS
- NMR
  - 27.12.2010 – obraz centrální pontinní myelinolýzy
  - 3.1.2011 – hyperintenzní ložisko charakterem léze odpovídající nejpravděpodobněji dg. centrální pontinní myelinolýza (akutní onemocnění; dif. dg. izolovaná plaka při RS, ischemie, low-grade gliom)

Pac. R.M. nar. 12.5. 1981

Upřesnění diagnózy oftalmologa – periflebitida

Retinální vaskulitidy - zrak ohrožující zánět retinálních cév

- Periferní (při FAG prosakování fluoresceinu z postiženého úseku cévy = aktivní fáze; opouzdření cév, doprovodné proužky, cévy změněné v bílé fibrózní pruhy = inaktivní fáze)
- Centrální
- Zadní

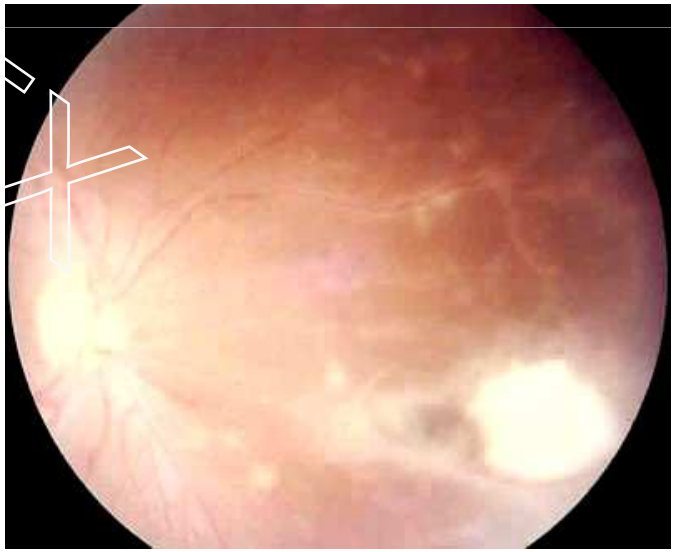

Diferenciální dg.

Systémové onemocnění
RS
Sarkoidóza
Antifosfolipidový syndrom
Trombofilní stav

Infekční
Herpetické viry
Syphylis
TBC
Lymeská nemoc
Toxoplasmóza
Kandidóza

Pac. R.M. nar. 12.5. 1981
Oční pozadí

	OP	OL
23.12.2010	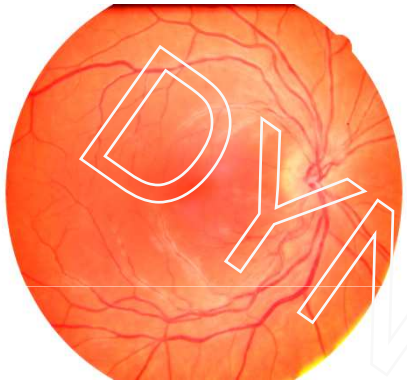 VOP 6/18	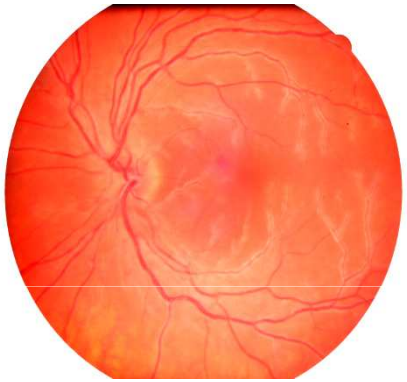 VOL 6/36
3.1.2011	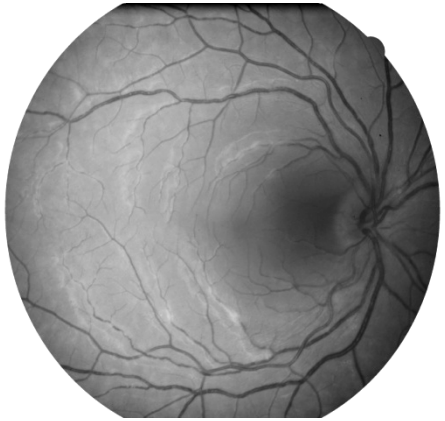	

DYNEX

Terapie

Závěr:

Recentně probíhající imunopatologický stav na podkladě antifosfolipidových protilátek (antifosfolipidový syndrom).

Doporučení:

Zvýšit dávku Clexane (1,5mg/kg, tj. 2x 0,6 ml/den do celkové délky léčby 10 dní)

Dále vzhledem k neurologickému a očnímu nálezu indikována bolusová i.v. léčba metylprenisolonem (1000mg/den po 3 dny),

pak přejít na 60mg Prednisonu/den (2-1-0 tbl.á 20mg)

10.1.2011 oční nález po kortikoterapii

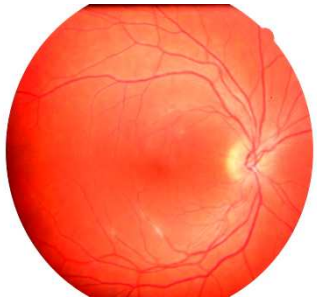

Pac. R.M. nar. 12.5. 1981

2. imunol. vyšetření - 10.1.2011 (bez odběru):

6.den puls 500mg metylprednisolonu

na oční kontrole regrese nálezu

Subj. optimistická, zrak se zlepšil

Ad OA: Neměla samovolný potrat ani hlubokou žilní trombózu.

Závěr beze změn

(Recentně probíhající imunopatologický stav na podkladě antifosfolipidových protilátek – APS).

Pac. R.M. nar. 12.5. 1981

2. imunol.vyšetření - 24.01.2011 (odběr séra)

První ambul. kontrola po hospitalizaci (22.12.10 – 18.1.11).

Po propuštění v pořádku, zrak bez problémů

2x záchvat migrény, po Paralenu odezněla. Nikdy před tím migrénu neměla.

NÁLEZ MRI: v porovnání s předchozím MR vyš. z 3.1.2011 patrná mírná regrese nálezu, přetrvává obraz centrální pontínní myelinolýzy. Jinak bez dalších zjevných patologických změn.

Terapie: Prednison 30mg/1 den (1-1/2-0 tbl., dále snižovat o 5 mg/týden), Warfarin 5mg obden

Dg. závěr: Stav po atace imunopatologického procesu (periflebitida obou očí, pontinní myelinolýza, gestační hepatopatie) v.s. na podkladě antifosfolipidového mechanismu s velmi dobrou odpovědí na kortikoterapii - došlo k podstatné úpravě laboratorního i klinického nálezu.

Pac. R.M. nar. 12.5. 1981
antifosfolipidové protilátky

	28.12.2010	26.1.2011	28.3.2011
ACLA IgG [GPL/ml]	8,6	2,8	2,4
ACLA IgM [MPL/ml]	31,9	4,9	5,6
Anti-b-2-GPI IgG [U/ml]	2,5	1,0	1,4
Anti-b-2-GPI IgG [U/ml]	16,3	4,0	2,9
Anti-PHS IgG [U/ml]	5,3	3,7	1,3
Anti-PHS IgM [U/ml]	13,1	7,9	2,3
Anti-PHI IgG [U/ml]	2,0	2,4	1,1
Anti-PHI IgM [U/ml]	16,3	6,4	1,9
Anti-PT IgG [U/ml]	5,5	2,7	0,5
Anti-PT IgM [U/ml]	2,4	2,5	5,2
Anti-AnnV IgG [U/ml]	5,8	4,8	1,2
Anti-AnnV IgM [U/ml]	8,6	6,8	3,8

Pac. R.M. nar. 12.5. 1981
orgánově nespecifické protilátky

	28.12.2010	26.1.2011	28.3.2011
ANA	Jemná zrnitá jaderná fl. + difúzní fl. cytoplazmy	Jemná zrnitá jaderná fl. + jemná zrnitá fl. cytoplazmy	Negativní
ANA titr	320	160	< 80
ANA - imunodot	-	Negativní	Negativní
INNO LIA ANA	-	Nesp. nález	Negativní
ANCA	Negativní	-	-
ENA screen	Hraniční	-	Negativní
ENA typizace	Sl. poz. anti-SS-A	Negativní	Negativní
RF	Negativní	-	Negativní
Anti-AQP4/NMO	Negativní	-	-

Pac. R.M. nar. 12.5. 1981
antiinfekční protilátky

	23.12.2010	28.12.2010	26.1.2011	28.3.2011	4.4.2011
IgG [g/l]	-	7,8	6,59	6,59	-
IgA [g/l]	-	1,5	1,47	1,47	-
IgM [g/l]	-	3,3	2,5	2,5	-
CMV IgG [IP]	133,6	125,6	-	-	-
CMV IgM [IP]	3,2	2,0	-	-	-
B. burg. IgG [IP]	7,5	11,1	-	6,5	6,8
B. burg. IgM [IP]	214,6	206,7	-	138,3	139,4
B. burg. IgG - WB	Pozitivní	Pozitivní	-	Pozitivní	Pozitivní
B. burg. IgM - WB	Pozitivní	Pozitivní	-	Pozitivní	Pozitivní
B. burg. IgG - ITS	-	Prokázána (LSQ_{rel} 2,4)	-	-	-
B. burg. IgM - ITS	-	Neprokázána (LSQ_{rel} 0,4)	-	-	-
VDRL	Negativní	-	-	-	-
TPHA	Negativní	-	-	-	-

WB – western blot

ITS – intratekální syntéza specifických protilátek

Závěr

- APS
- Demyelinizace

Diskuze

- Retinální vaskulitida jako důsledek infekčního onemocnění ?

… a kol. …

- MN UL – oční oddělení
  - MUDr. Daniela Klapuchová
- CIM ZU UL
  - Dalibor Jílek
  - Vlastimil Král
  - Jitka Pohořská