

# Využití laboratorního vyšetření nejen v diagnostice - kazuistiky

Helena Marečková  
ÚIM 1.LF UK a VFN Praha

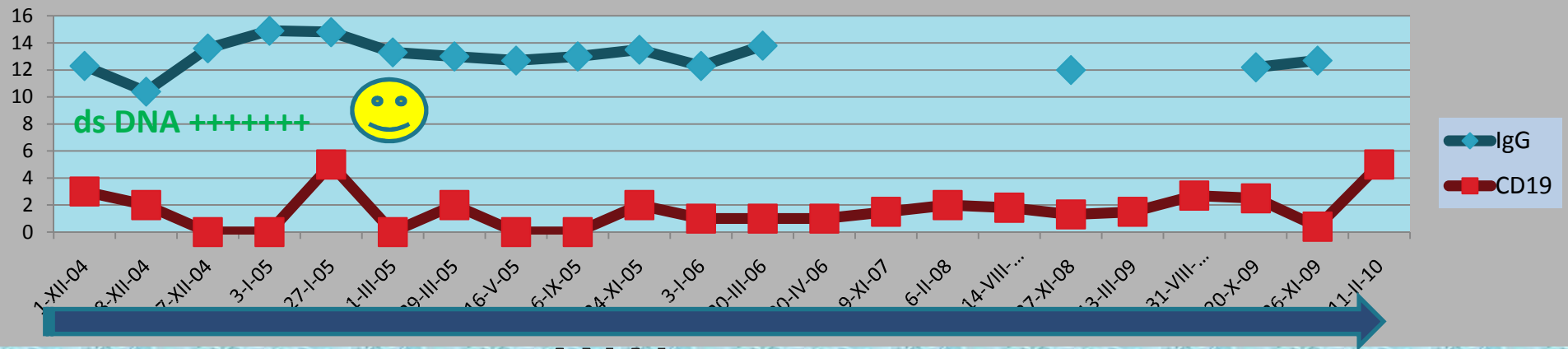
## V.S., žena 1970

- 1997 Systémový lupus erythematoses s lupoidní nefritidou – biopticky potvrzeno
- 1999 – vysazen cyklosporin, nasazen mykofenolát
- 2001 vysazen mykofenolát
- 2002 -2004 cyklosporin a mykofenolát, medrol 8 mg

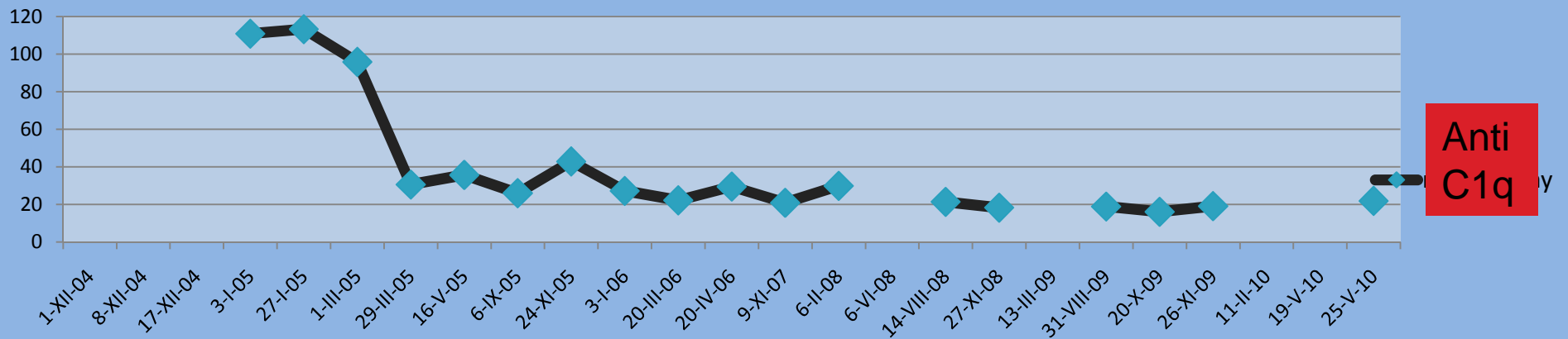
## V.S., žena 1970

- Prosinec 2004 Rituximab 4x700mg, Mykofenolát ex
- únor 2005 cyklosporin ex
- červen 2005 medrol 4 mg
- říjen 2005 medrol 4/2mg
- 2007 medrol 2mg 3 x týdně
- 2009 medrol ex
- říjen 2009 – 1g Rituximabu – vzestup B ly
- únor 2010 remise – bez léčby

# V.S., žena 1970



ANAb +

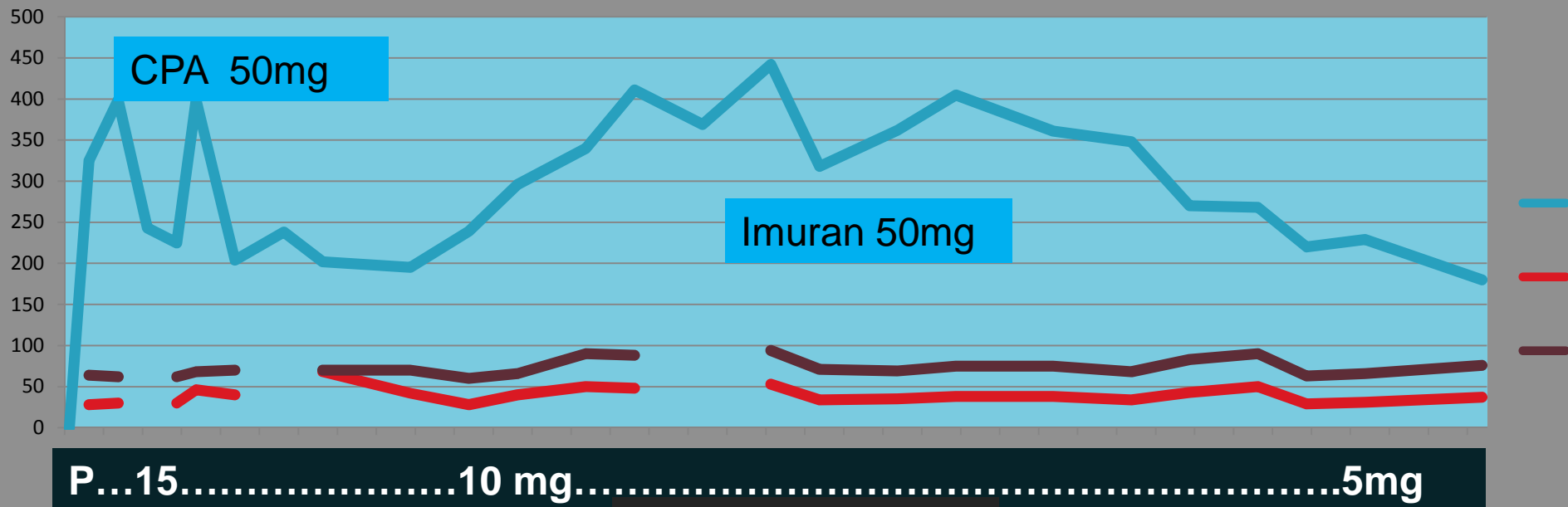
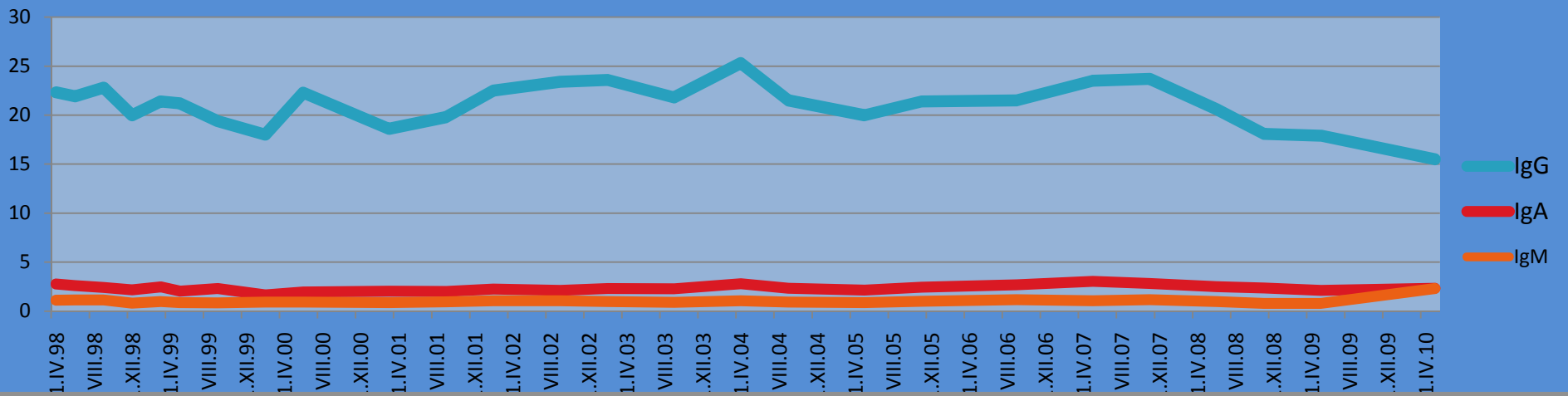


## D.V., ž. 1953

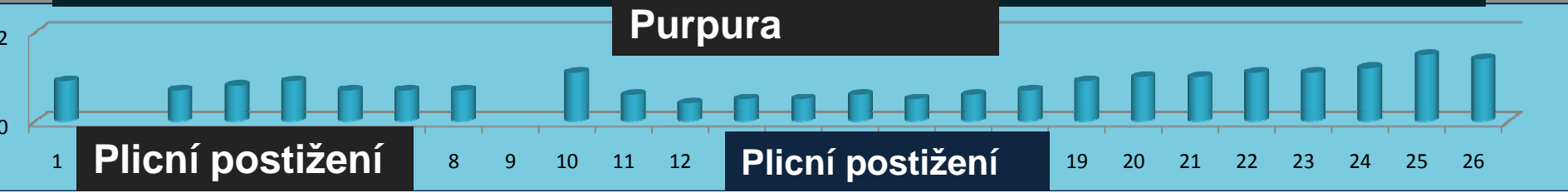
- 1982 DM na dietě
- 1996 zimnice, atralgie, dušnost
- říjen 1996 dg. intersticiálního plicního procesu při SLE (klinika, FW, CRP, autoprotiátky, erythema nodosum, biomikroskopie v souladu s dg. SLE, plicní postižení, biopsie kůže podporuje dg. Systémového onemocnění) – nasazeny kortikoidy 30mg ob den, stabilizovaná

## D.V., ž. 1953

- 1998 – zhoršení plicních funkcí – hospitalizace, odeslána na imunologii
- 1998 xerostomie, keratokonjunktivitis sicca
- Motýl nikdy neměla
- dsDNA negativní, SS A , SS B pozitivní, ANAb +
  
- 2008 hypertenze
- 2009 DM na PAD



P...15.....10 mg.....5mg



Plicní postižení

Plicní postižení

Purpura

# G.Š., žena 1975

**2004 porod – po porodu trombocytopenie, krvácení i u syna,  
nízké hladiny trombocytů u syna do 3 měsíců věku**

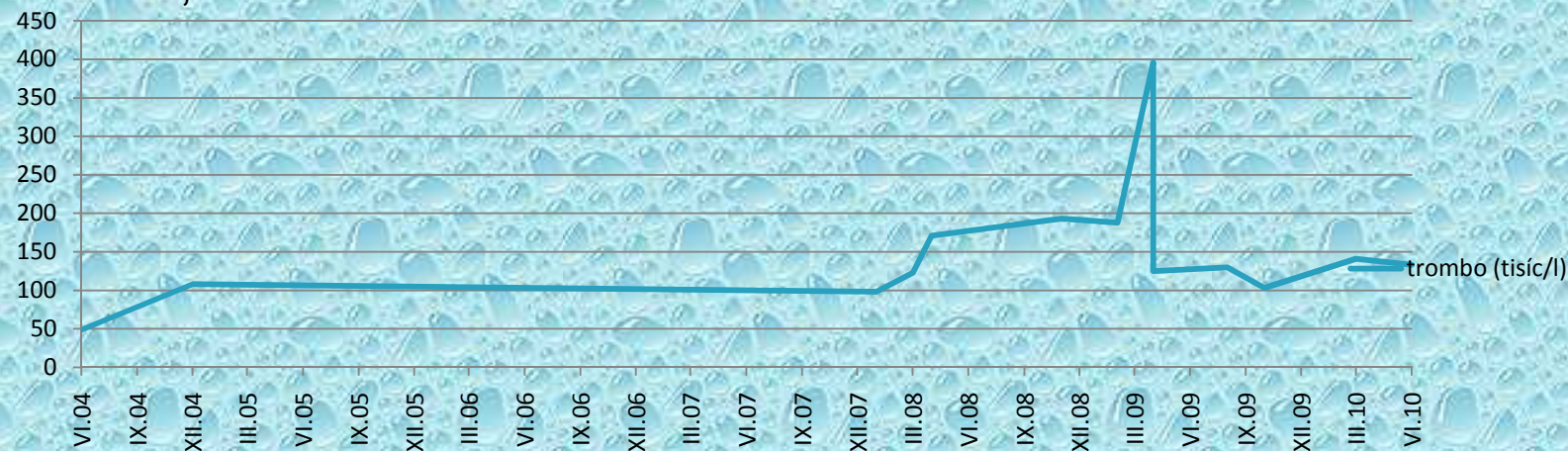
**2004 -6 v péči ÚHKT, autoimunitní thyreoiditida, RA: matka AIT**

**2008 – imunologické vyšetření – alergická reakce na vosu,  
trombo 98**

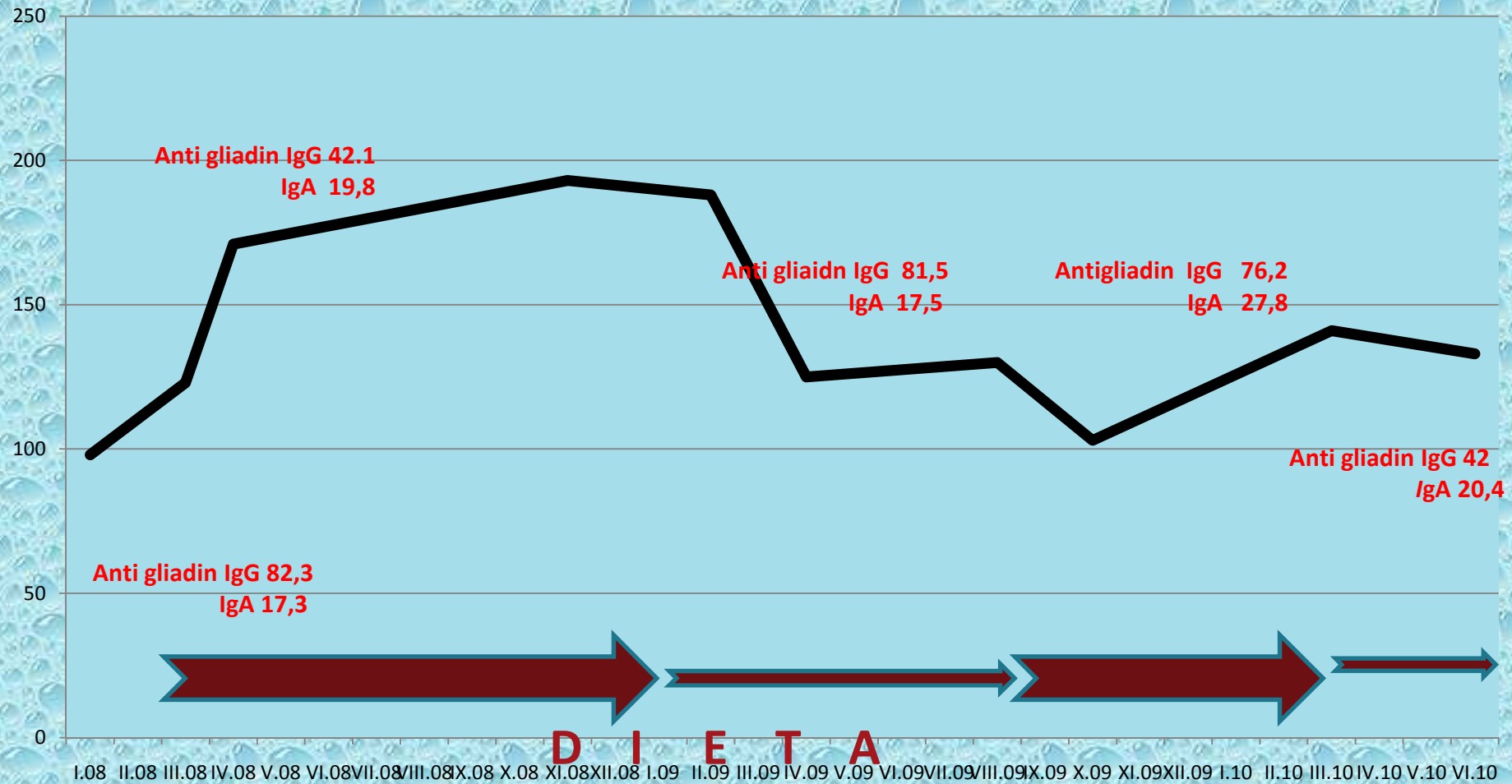
**anti gliadin IgG 82.3 (n.12)**

**anti gliadin IgA 17,3**

**anti TG IgA 1**



# G.Š., žena 1975



A.K., žena 1974

