Diagnostika ANCA

Lochman I.

XIII. ČASOMIL, Smolenice, 27. – 29. 5. 2009

ČASOMIL 2009

ANCA

ANCA = Anti-Neutrophil Cytoplasm Autoantibodies

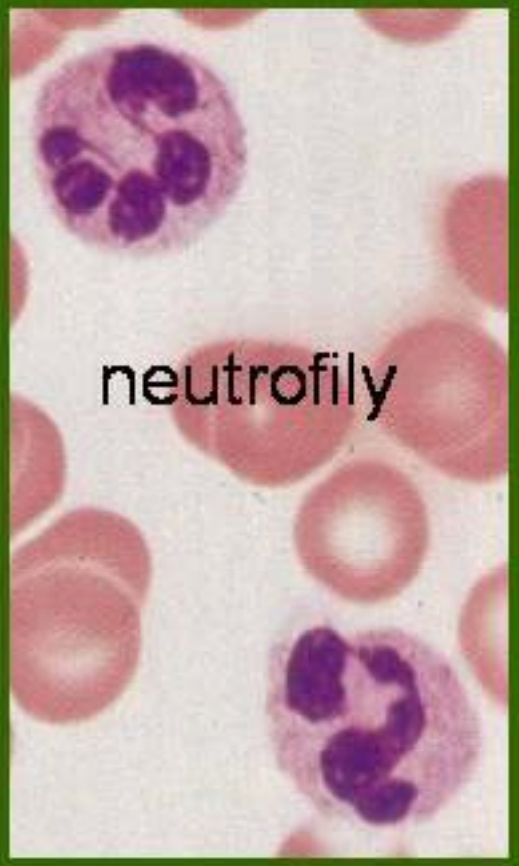

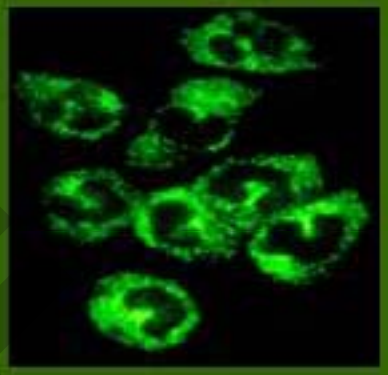

C-ANCA:

zrna jsou v cytoplasmě

pANCA:

zrna jsou okolo jádra (perinuclear)

ČASOMIRA

Doporučení pro laboratorní diagnostiku autoprotilátek

závěry z pracovního semináře, Piešťany 1.-3.4.1998

ČASOPIS

2.5. ANCA

Referenční metodou pro diagnostiku ANCA protilátek zůstává IF technika na ethanolem fixovaných lidských granulocytech. Pro správnou diagnostiku je kritická správná příprava substrátu. Na granulocytech lze rozeznat dva typy ANCA pozitivity - p-ANCA a c-ANCA. Oba typy mohou být asociovány s pozitivitou proti několika antigenům, p-ANCA nejčastěji s myeloperoxidázou (MPO) a c-ANCA s proteinázou 3 (PR-3). Jednotlivé ANCA lze potom detekovat a stanovovat jejich koncentrace pomocí ELISA. Ukazuje se však, že ani toto stanovení není dnes ještě zcela spolehlivé a soupravami různých výrobců můžeme dosáhnout různé výsledky. IF pozitivitu p-ANCA a c-ANCA je nutné vždy verifikovat ještě na jiných substrátech, zvláště jsou-li přítomny společně s ANA protilátkami (jde především o p-ANCA pozitivitu). Takovýmito substráty jsou formolem-fixované lidské granulocyty (p-ANCA na ethanolem fixovaných granulocytech se mění na c-ANCA) a opičí játra, eventuelně i HEp-2 buňky. Kromě verifikace či vyloučení nálezu na ethanolem fixovaných granulocytech lze tak určit i jiné ANCA než MPO-ANCA a PR3-ANCA a GS-ANA (ANA specifické pro granulocyty). Podle doporučení EULAR by měly být tyto autoprotilátky vyšetřovány v ředění 1:20, některá pracoviště tvrdí, že až 1/3 pacientů může mít mimo stadium aktivního onemocnění titr c-ANCA protilátek nižší než 1:10 a doporučují vyšetřovat na c-ANCA séra neředěná nebo ředěná 1:3. Jako konjugát se používá polyvalentní konjugát anti-IgG,A,M.

Testování ANCA metodou nepřímé imunofluorescence

Doporučení SLI ČSAKI, Alergie, č.1, 2005, www.csaki.cz

typ protilátky	EtOH-GR	HCHO-GR	HEp-2	opičí játra
C-ANCA	cytopl.	cytopl.	negat.	jen cytopl.GR v sin.
P-ANCA (MPO)	per/nukl.	cytopl.	negat.	per jen v GR
P-ANCA (ne MPO)	nukl./per	negat.	negat.	per jen v GR
ANA	nukl./per	negat.	nukl.	nukl. v GR i hepat.
GS-ANA	nukl./per	?/per	negat.	nukl. jen v GR
P-ANCA + ANA	nukl./per	cytopl./nukl.	nukl.	nukl. v GR i hepat.

EtOH-GR - granulocyty fixované etanolem
HCHO-GR - granulocyty fixované formalínem
nukl.,n - nukleární, per - perinukleární, negat., neg - negativní, cytopl., cytop - cytoplasmatický, sin. - sinusy, hepat. - hepatocyty

- Terjung B. , 2000: 92% obrazů atyp. P-ANCA pozitivity u gastrointestinálních onemocnění na EtOH-GR jsou ve skutečnosti ANA proti laminům jader myeloidních buněk.
- Uchimura T. , 2004: ANCA pozitivita u hemodialyzovaných pacientů a pacientů s revmatologickými onemocněními a UC s bývá často namířena proti HMG (HMGB-1).
- Teegen B. et al,. 2008: u UC hlavním antigenem atyp. ANCA laktoferin vázaný na DNA

ČASOMIL 2009

A. Wiik: Rational use of ANCA in the diagnosis of vasculitis. Rheumatology 2002; 41: 481-483

„Though neutrophil-specific autoantibodies can be found in a subpopulation of patients with rheumatoid arthritis, ulcerative colitis, sclerosing cholangitis and chronic active hepatitis, the antibodies are found at much lower titres by IIF, often give atypical ANCA patterns and are directed towards a host of neutrophil proteins, e.g. cathepsin G, elastase, MPO, BPI, lysozyme, lactoferrin and less well characterized cytosolic antigens, with no major antigenic specificity. The most important antigens, however, are localized in the heterochromatin and nuclear membrane [11] and hence these antibodies should not be named ANCA.“

11. Terjung B, Spengler U, Sauerbruch T, Worman HJ. ‘Atypical p-ANCA’ in IBD and hepatobiliary disorders react with a 50-kilodalton nuclear envelope protein of neutrophils and myeloid cell lines. Gastroenterology 2000;119:310–22

© ASOMIF 2009

NEUTROPHIL-SPECIFIC ANTINUCLEAR AND ANTI-CYOPLAMATIC ANTIBODIES IN CHRONIC INFLAMMATORY DISEASES.

ALLAN WIIK

Autoantibodies, 2/e, 2007

Výtah z odstavce Conclusions:

- Aby se zamezilo špatné klinické interpretaci v diagnostice , měly by se autoprotilátky, které selektivně reagují s neutrofily a monocyty, ale nereagují s klasickými ANCA antigeny PR3 a MPO, pojmenovávat „neutrophil-specific autoantibodies (**NSA**)“.
- NSA jsou snadno rozpoznatelné tak, že reagují specificky s neutrofily a monocyty v standardních ANCA IIF technikách, ale dávají negativní nebo nesignifikantní reakci s PR3 a MPO.
- Zatím nebyl pro NSA nalezen žádný dominantní antigen a neexistují testy pro jejich selektivní detekci a stanovení.
- Přestože, až na několik výjimek, nebyly pro NSA dosud nalezeny žádné specifické klinické a prognostické rysy, mohou často výrazně pomoci v procesu diagnostiky

ČASOMIF 2009

Onemocnění asociovaná s ANCA pozitivitou

	sens/prev	sens/prev	prevalence
	anti-PR3	anti-MPO	NSA (A-ANCA)*
Wegenerova granulomatóza	66/85	24/1,7	
Mikroskopická polyangiitis	26/<5	58/53	
Idiopatická srpečková glomerulonefritída	30	64	
Churg-Straussův syndrom	<5/<5	50/<5	
RA			60-75 (20-30)[a]
Feltyho syndrom			>95
Ulcerativní kolitída (UC)			60-80
Crohnova choroba			15-20
PSC + UC			85-95
PSC – UC			15-20
AIH 1.typu			85-95

[a] v závorce u ANA negat. pacientů. * A.Wiik in Autoantibodies, 2/e, 2007. str.114

ČASOMIL 2009

Terjung B. et al: Clin Exp Immunol 2001: 126: 37-46

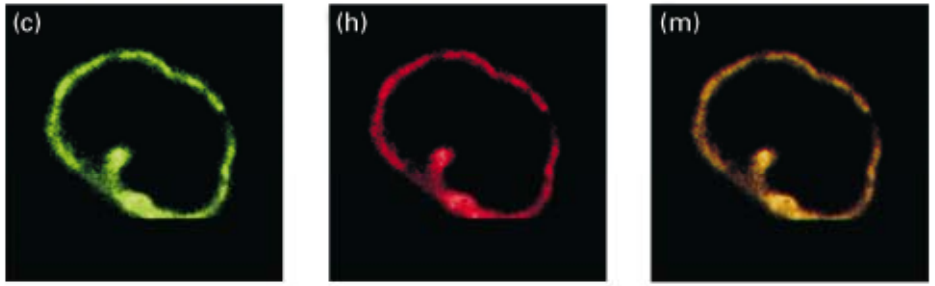

Atypical p-ANCA | Anti-lamin B1 | Atypical p-ANCA + anti-lamin B1

Atypical p-ANCA in IBD and autoimmune liver disorders

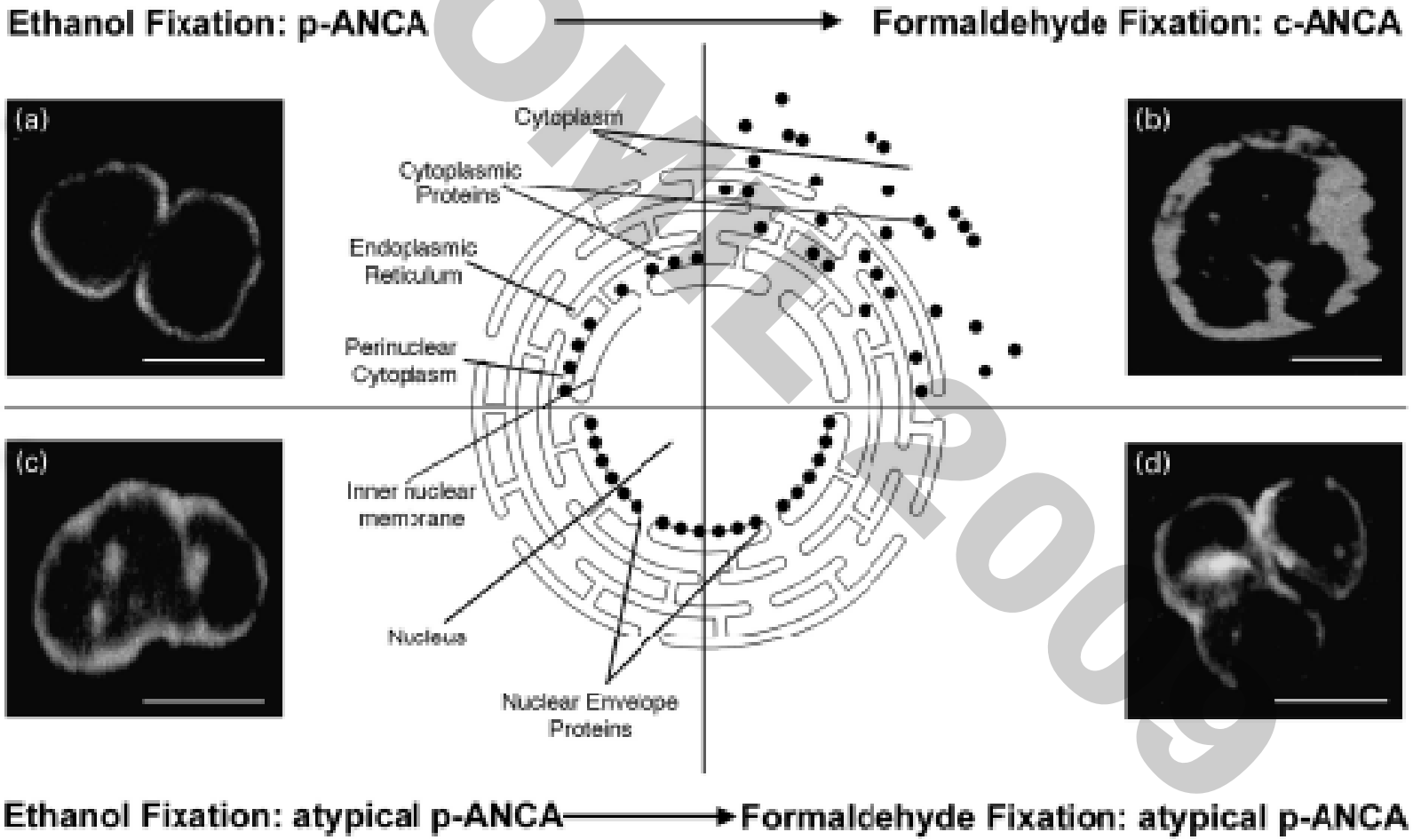

© CASOMEDO

Atypical p-ANCA in PSC and AIH: A Hint Toward a „leaky gut“?

Terjung B. Spengler U.: Clin Rev Alerg Immunol, 2009; 36(1): 40-51

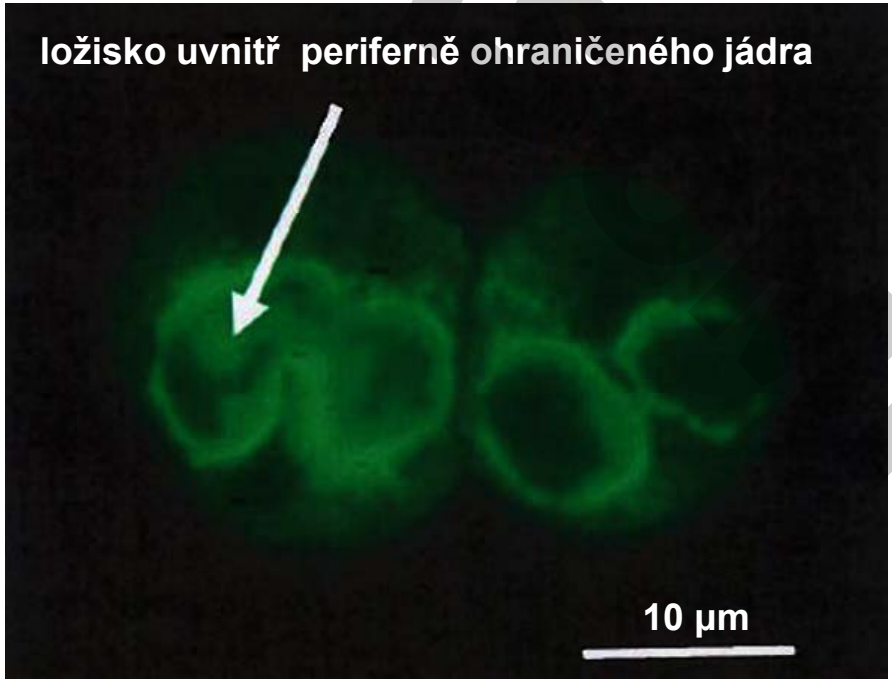

Fluorescenční obraz atypické P-ANCA
pacient s AIH
substrát: etanolem-fixované granulocyty
titr 1:1280., IgG konjugát
(titry nekorelují s aktivitou onemocnění)

Autoantigenem atypických p-ANCA může být také izoforma 5-β-tubulinu (TBB5), který vykazuje významnou homologii a tudíž zkříženě reaguje s bakteriálním proteinem FtsZ, který se podílí na buněčném dělení bakterií a je produkován téměř všemi bakteriemi střevní flóry (i helicobacterů)

V patogenezi chorob PSC a AIH hrají významnou roli také TLR a jejich mutanty a jejich exprese na buňkách zažívacího traktu

ČASL 2009

DNA-bound lactoferrin is the major target for P-ANCA in ulcerative colitis

B. Teegen, S. Niemann, C. Probst, W. Stoecker, and L. Komorowski

Institute for Experimental Immunology, affiliated to EUROIMMUN AG, Luebeck, Germany

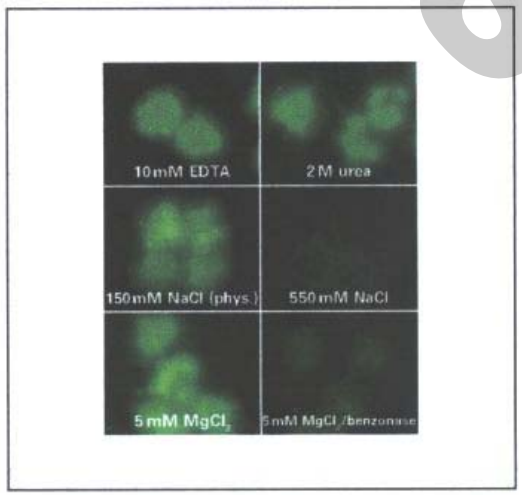

Reactivity of pre-treated ethanol-fixed granulocytes with UC-associated P-ANCA

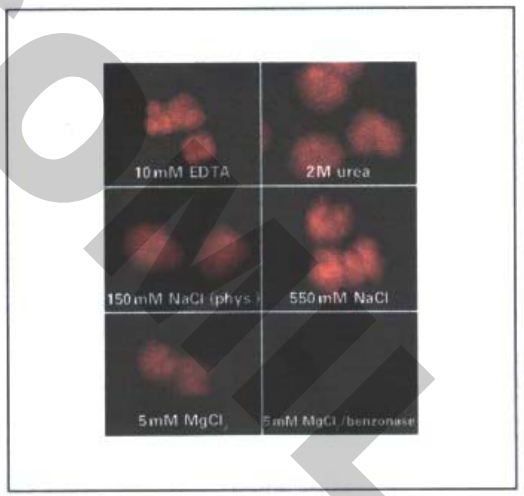

Distribution of DNA in pre-treated ethanol-fixed granulocytes

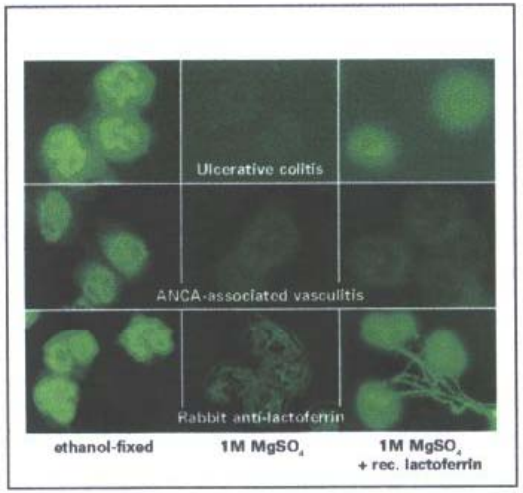

Reconstitution of P-ANCA reactivity on ethanol-fixed granulocytes

	n	P-ANCA formalin-resistant	P-ANCA formalin-sensitive	Lactoferrin reactivity		Anti-Lactoferrin ELISA
				P-ANCA pos.	P-ANCA neg.	
Ulcerative colitis	39	1	28	22	6	2
Crohn's disease	96	0	10	2	1	0
ANCA-assoc. vasculitis	10	10	0	0	0	0
Healthy blood donors	50	0	0	0	0	0

CASOMF 2009

Prevalence autoprotilátek u AILD (%)

		AIH		PSC	PBC		Overlap AIH/PSC	Overlap AIH/PBC	
atyp. pANCA (IIF)		81		94	31		100	73	
ANA (IIF)	Sp100 (blot) PML(blot) Gp210 (blot)	61	0 0 0	43	53	21 13 26	78	64	50 50 50
SMA (IIF)		48 (80)		40	9		44	18	
anti-LKM (IIF)		5		0	0		0	0	
AMA (IIF)		4		0	62 (95)		0	27	
anti-M2 (ELISA)		14		0	69/81		0	36	100
anti-SLA/LP (ELISA)		17		0	0		11	0	
žádné		4							

podle: Terjung B. et al: Eur J Med Res 2004, 9: 439-448

Mayer W. et al: In Autoantigens, Autoantibodies, Autoimmunity, Vol 5, 2007

Meda F. et al.: Autoimmunity 2008; 41: 27-34

ČASOMIL 2009

Sérologické markery IBD

marker	epitopy	Isotyp	prevalence % CD	prevalence % UC	prevalence % zdraví	sens %	spec %
ASCA	Cukerné epitopy fosfopepdidomananu na buněčné stěně S.cerevisiae exprimované také C.albicans	IgGA	**50-70**	5-15	0-5	**50-70**	**80-85**
„pANCA“	50 kDa protein membrány jader myeloidních buněk		6-20	**50-70**	0-3	**65-70**	**80-85**
anti-OMPc	Porin vnější membrány E.coli	IgGA	20-55	10	5	20-55	**89**
anti-I2	Bakteriální Ag Pseudom. fluorescens	IgG	54	10	4	42	76
anti-Cbir	Flagelin CBir Clostridium subphylum	IgG	50	<5	8		
ALCA	Laminoarabiosid Glcβ-1,3 Glc	IgG	18-27	4-7	2	18	**93**
ACCA	Chitobiosid GlcNAc-α1,4 GlcNAc	IgA	21-25	5-15	12-15	21	**85**
AMCA	Manobiosid Man-α-1,3 Man	IgG	28	18	8	28	**83**

Upraveno podle Inflam Bowel Dis 2007, 13(12), 1561-1566

ČASOMIF 2009

Laboratorní diagnostika CIBD

IBD screen, ředění sér 1:10 pro pankreas, granulocyty a tenké střevo,
1:1000 pro S.cerevisiae, konjugát anti-IgAG

cena screenu (4 substráty):
528 bodů

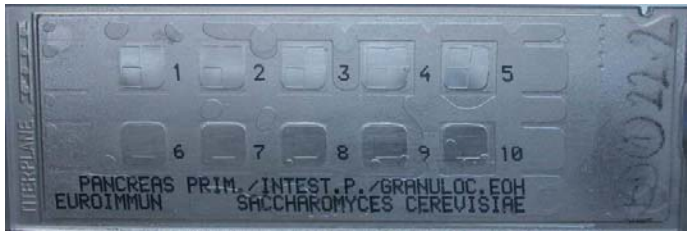

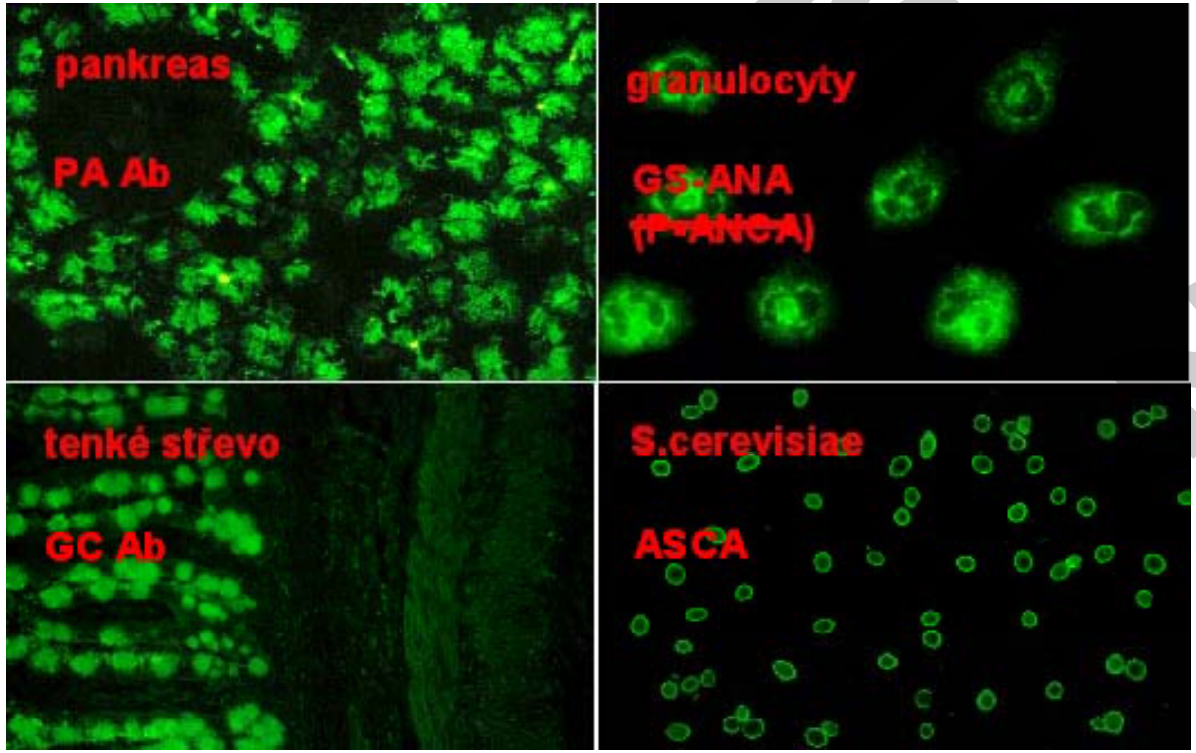

Prevalence Ab u		
	UC	CD
PA Ab	2	39
ASCA	2	69
PA + ASCA		80
GC Ab	28	0
GS-ANA	76	7
GC + GS	83	

ČASOPIS 2009

Závěry

- Většina tzv. A-ANCA jsou pravděpodobně GS-ANA nebo protilátky proti cytoplasmatickým antigenům vázaným na jaderné struktury. Nazývat by se proto měly správněji protilátky „specifické“ pro neutrofily (NSA)
- K jejich diagnostice je zatím použitelná jen metoda IIF na kombinaci několika substrátů (EtOH-GR, form-GR, HEp-2, opičí játra?)
- Nacházejí-li se společně s ANA, mohou být při vysokých titrech ANA, zvláště homogenního typu, nediagnostikovatelné.

ČASOMIR 2009

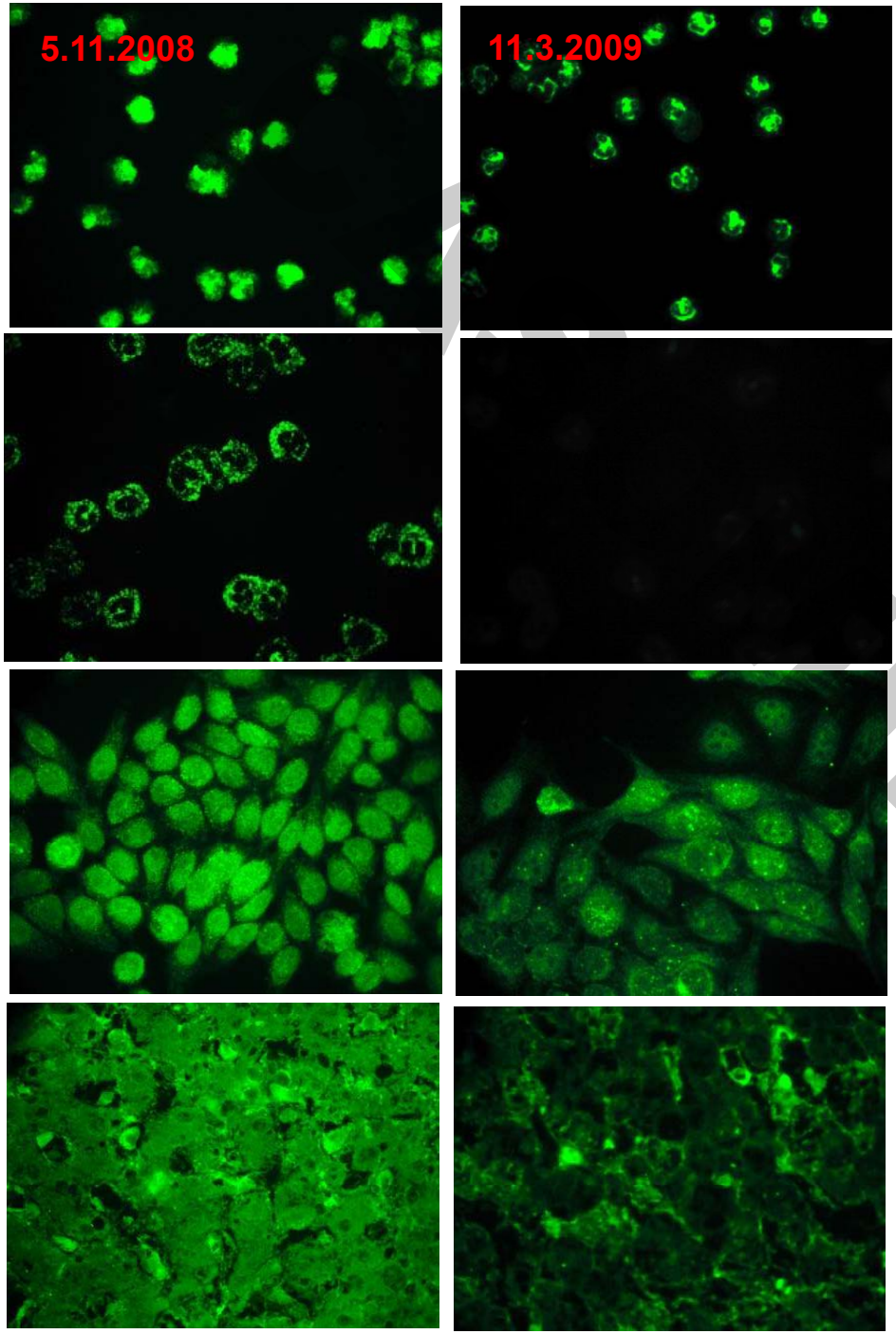

Pacient I.N., nar. 1965

11.3.:
leuko 7,3, gr: 85,8, ly: 3,6, mono:10,5,
CD3: 76, CD4: 6, CD8: 51, CD19: 2,
CD3/Dr : 32, CD3/CD16,56: 17
BTL: nestim.: 293 cpm, +PHA 506 cpm.

Datum	dg	ANCA
24.1.97	CN	
31.2.02	UC	
20.1.03	CN	
9.3.07	E079	
10.1.08	K693	A-ANCA
4.2.08		A-ANCA sl.
13.2.08		A-ANCA
22.2.08		A-ANCA
3.4.08		C-ANCA, PR3
23.6.08		C-ANCA, PR3
5.11.08		C-ANCA, PR3
11.3.09		A-ANCA

Pacient I.N. (nar. 1965) I.

- Oba rodiče s manifestací komplikací AS v mladém věku, autoimunity v RA nebyly
- Běžné dětské nemoci, častěji otitidy
- Od 15 lety 1-2x ročně výpadky zorného pole pravého oka, trnutí pravé ruky, trnutí jazyka, bolest hlavy – uzavřeno jako migréna
- Od roku 1988 nespec. střevní zánět, rozhodovalo se mezi CD a UC, léčen systémovými kortikoidy (nesnášenlivost většiny základních preparátů léčby IBD-SAS,Pentáza..)
- 2001-zhoršení kolitidy – kombinace malé dávky methotrexatu a Prednisonu, dosaženo remise na 2 roky.
- 2005 – zjištěna Basedowská hypertyreoza, operaci odmítl, léčen až dosud tyreostatiky (Carbimazol, nyní Thyrozol)

ČASOMIL 2009

Pacient I.N. (nar. 1965) II.

- V prosinci 2007 drobný úraz I. prstu levé nohy, vyústil v nehojící se defekty prstů, na UZ vícečetné arteriální uzávěry na DK oboustranně (ATA, AFS), dif.dg.mezi vaskulitidou a projevy aterosklerózy. Užíval dlouhodobě Medrol a Cyclophosphamid
- Po roce výrazné zhoršení vidění pravého oka. Byl hospitalizován v revmatologickém ústavu v Praze
- Na základě pozitivity IgM (ale i IgG) protilátek uzavřeno jako CMV retinitida – dlouhodobá léčba Gancyklovirem
- Biopsie nosní sliznice – nález nesvědčí pro W.G.
- Kontrolní koloskopie: makroskopický obraz panklitidy s maximem změn v rektosigmoideu

ČASOMIL 2009

Současná diagnostická rozvaha

- Za objektivní je možno považovat ulcerózní kolitidu, byla opakovaně ověřena endoskopicky a histologicky, koreluje i s nálezem a-ANCA
- Pro ostatní závěry systémových vaskulitid není v dostupné dokumentaci dostatek pádných argumentů
- O CMV retinitidě (podložené IgM protilátkami) je možno také vyslovit pochybnost, nevysvětlené výpady zorného pole byly již od jinošského věku
- Proti Basedowské tyreoiditidě mluví negativita antityreoidálních protilátek
- Těžká lymfopenie je indikací k podrobnému hematologickému vyšetření včetně myelogramu (nutno vyloučit myelodysplastický syndrom či hematologickou malignitu ať již primární nebo indukovanou cyklophosphamidem)

ČASOPIL 2009

Vzorek č. 2, výsledky ČASOMIL

V „imunoanalytických“ technikách (ELISA/blot/jiné – 28x negativní)

V IIF: **12 J**, ***7 PJ***, 6 P, 2 PC, 4 CJ, dále ANA hom (16), zrn (2), ? (2) ASMA/aktin 1x

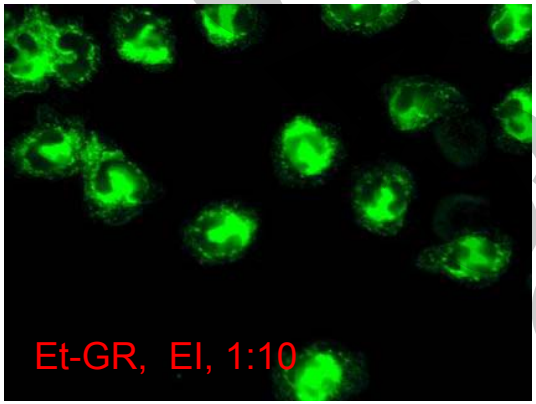

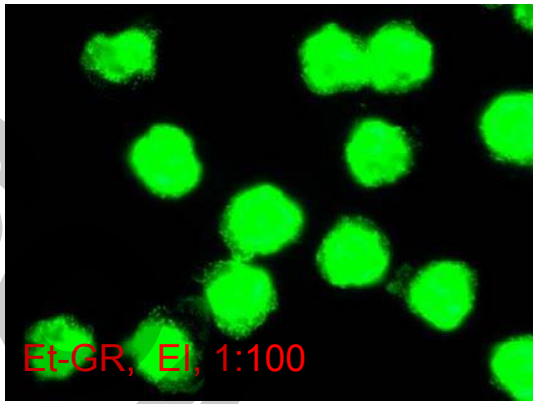

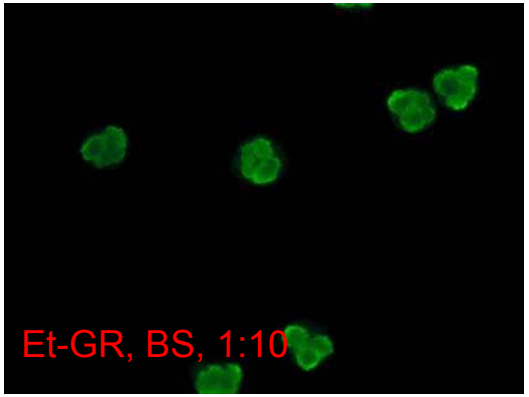

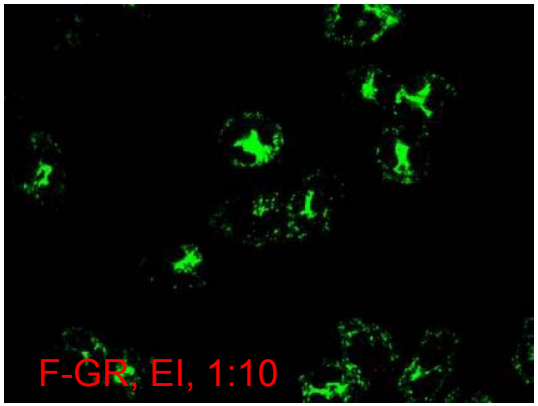

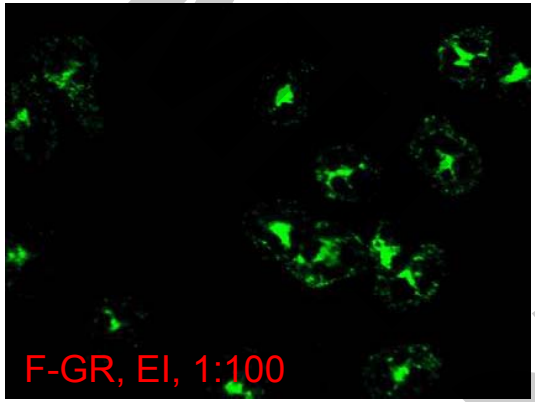

Ag	IP
PR3	0,055
LF	0,059
MPO	0,067
EL	0,074
CATG	0,067
BPI	0,096

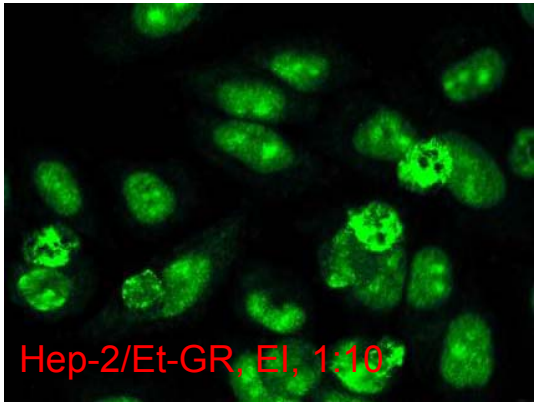

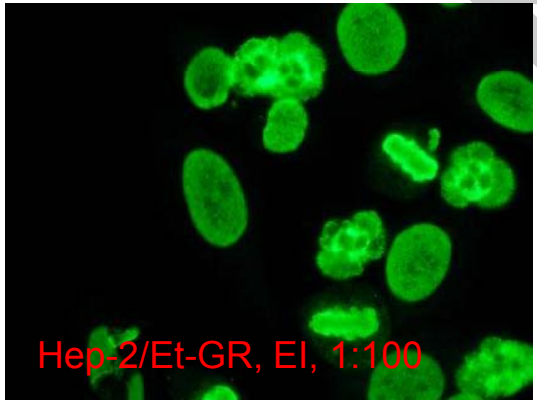

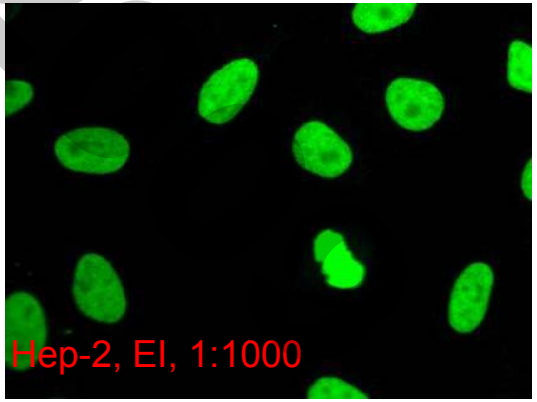

Pacientka K.V., nar. 1947 (vzorek č.2)

- Od roku 2000 sledována v GE ambulancích-bolesti v pravém podžebří, nevolnost, bolesti žaludku, myalgie,
- Laboratorně mírná elevace transamináz, ALP i GMT, polyklonální hyper-IgG, pozitivita ANCA (popisována jako atypická), pozitivita ANA-homogenní nebo zrnitý typ IF, pozitivní ASMA i anti-F-aktin
- V roce 2004 zjištěna pozitivita anti-tyreoidálních protilátek, UZ typický obraz imunogenní strumy, celkově eutyreoza, pozitivita APCA („tyreogastrický syndrom“) ve stejném roce i koloskopie pro podezření na UC – normální nález
- V roce 2006 biopsie jater-nespecifické změny, gastroskopie-nevýrazná antrální gastritida, jícen norm.
- Denzitometricky osteoporóza

Současný diagnostický souhrn

- Autoimunitní hepatida (I. typ) s cholestatickými rysy
- Autoimunitní tyreoiditida ve stadiu eutyreozy s gastritidou („tyreogastrický syndrom“)
- Sekundární osteoporóa

CASOMIT 2009

Vzorek č. 9: závěr P-ANCA, anti-MPO
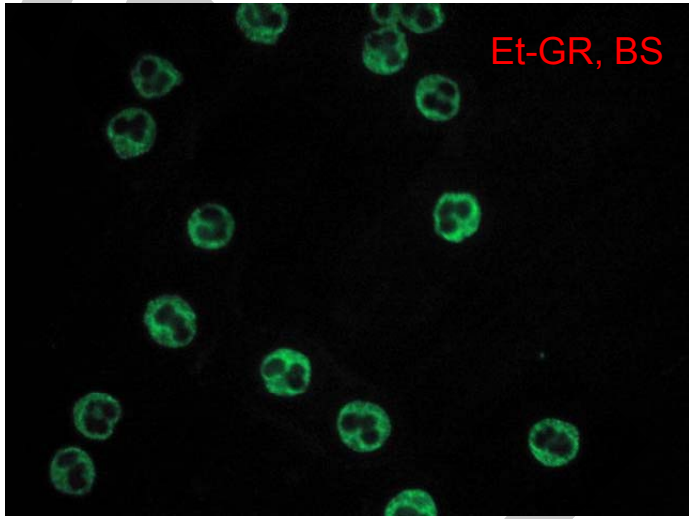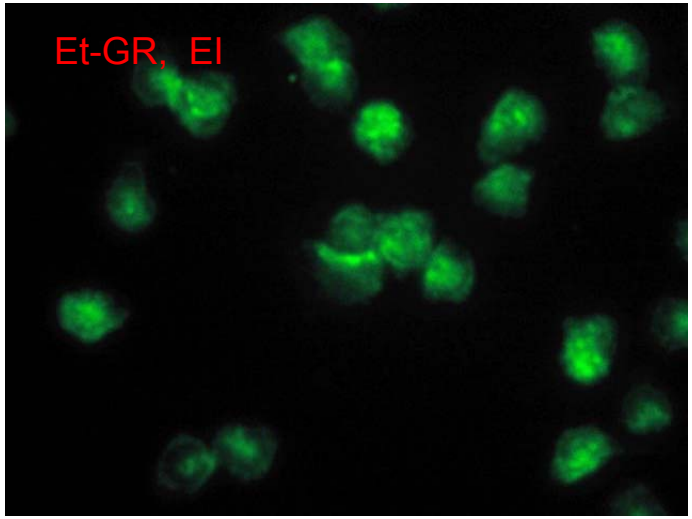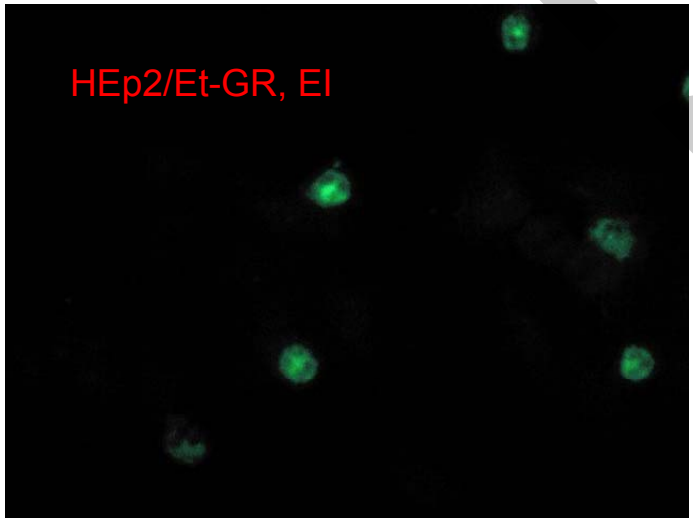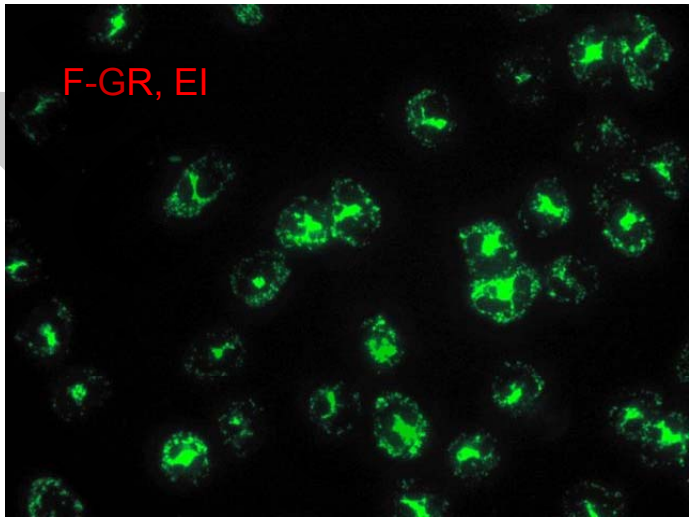
Ag	IP
PR3	0,078
LF	0,081
MPO	**3,72**
EL	0,248
CATG	0,181
BPI	0,207